

Topografická anatomia ťažko prístupných a klinicky významných oblastí hlavy

Topographical Anatomy of Hardly Accessible and Clinically Significant Areas of Head

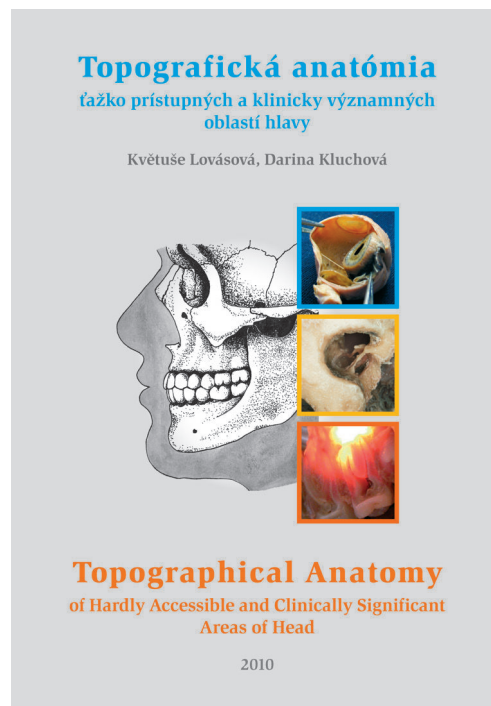
Lovásová, K., Kluchová, D.

Typopress, Košice, 2010, 1. vydanie, 184 strán
ISBN 978-80-8129-001-5

Predložená knižná publikácia je cenným anatomickým dielom, ktoré sa zaoberá klinicky mimoriadne významnými, donedávna však často aj neurológmi, neuroradiológmi, otorinolaryngológmi, zubnými lekármi a neurochirurgami prehliadanými oblasťami hlavy. Príčinou bola hlavne relatívna neprístupnosť a komplikovaná diagnostika chorobných procesov vznikajúcich priamo v nich, respektíve šíriacich sa do nich z okolia. Podľa charakteru patologického substrátu pritom môže ísť o závažné, často život priamo ohrozujúce stavy (napríklad infekčné trombózy *sinus cavernosus*, ktorých zdrojom je malé hnisavé ložisko na hornej pere alebo zhubné nádory), inokedy zase o stavy zásadným spôsobom znižujúce kvalitu života postihnutých, ako sú chronické bolesti (rôzne typy neuralgií), prípadne funkčné poruchy, spôsobené poškodením nervových štruktúr. Z uvedených dôvodov je práca cenná a iste vzbudí pozornosť nielen medzi študentmi všeobecného a zubného lekárstva (ktorým je primárne určená), ale aj medzi lekármi v praxi.

Celofarebná publikácia, ktorá je pojatá ako vedecká monografia, ale súčasne spĺňa aj všetky požiadavky kladené na vysokoškolskú učebnicu, má laminovanú obálku, text aj originálne farebné a názorné schémy a obrázky vo forme fotografií sú vytlačené na kvalitnom papieri, grafická úprava má vysokú profesionálnu úroveň.

Text je v slovenskom a súčasne i anglickom jazyku (čo ďalej zvyšuje hodnotu spisu) s využitím latinskej a anglickej odbornej anatomickej terminológie. Dielo je vytlačené na 183 stranách, vrátane strany titulnej, obsahu, zoznamu použitých skratiek, vysvetliviek k textu obrazovej dokumentácie, ôsmich kapitol (Oko a očné, Ucho, Autonómne gangliá hlavy, Hypofýza a paraselárna oblasť, *Fossa infratemporalis* – pterygomaxilárny a pterygomandibulárny priestor – *fossa pterygopalatina*, *Fossa retromandibularis* a blízke štruktúry, Dolné zubaradie a *canalis mandibulae*, Horné zubaradie a *sinus maxillaris*), z ktorých každá je vhodne doplnená bibliografickými údajmi v texte spomínaných relevantných literárnych prameňov, zoznamu ďalšej použitej literatúry, indexu latinských, slovenských



a anglických termínov a poslednej strany, určenej na prípadné poznámky čitateľa. Úvod každej kapitoly obsahuje stručnú charakteristiku a klinický význam príslušnej oblasti.

K vysokej kvalite diela prispieva i jeho názornosť, daná grafickou úpravou a použitím spolu 171 farebných obrázkov s podrobným popisom. Z nich je päťdesiat schém a stodvadsaťjeden detailných záberov anatomických preparátov (tri na titulnej strane).

Len s úctou je možné hovoriť o množstve práce, ktorú autorky vynaložili na ich prípravu. Veľmi starostlivé spracovanie diela prakticky nedáva priestor na pripomienky.

Publikácia bola pripravená a jej vydanie podporené grantovým projektom KEGA 3/7291/09.

Recenzent: Šulla, I.